

# *Divertículo de Zenker*

**Nicolás Escudero Basoalto<sup>1</sup>**  
**Prof. Dr. Humberto Flisfisch Fernández<sup>2</sup>**

---

<sup>1</sup> Interno. Departamento de Cirugía Sur. Facultad de Medicina, Universidad de Chile.

<sup>2</sup> Profesor Titular de Cirugía. Facultad de Medicina, Universidad de Chile

**RESUMEN:** *El divertículo de Zenker (DZ) es la variedad más frecuente de divertículo esofágico, aproximadamente 70% de ellos. Se trata de un divertículo por pulsión, localizado en la unión faringoesofágica. Se sitúa posterior, justo por encima del músculo cricofaríngeo a nivel del triángulo de Laimert, que representa una zona de mayor debilidad de la pared muscular de la faringe. Durante décadas, la cirugía (extraluminal mediante acceso latero-cervical, o endoluminal utilizando endoscopios rígidos) ha sido el tratamiento estándar de los pacientes con divertículo de Zenker (DZ) sintomático. Desde la introducción del tratamiento del DZ mediante endoscopios flexibles (1,2), se han reportado diversas series de casos (3,4) que incluyen más de 500 pacientes. Dichos estudios han mostrado que el tratamiento del DZ mediante endoscopia flexible es tan seguro y eficaz como la cirugía convencional. Además, a diferencia de la cirugía, el tratamiento endoscópico es aplicable a pacientes de edad avanzada y de alto riesgo quirúrgico, y ofrece además las ventajas de ser una técnica relativamente breve que se realiza en régimen ambulatorio, y sin necesidad de anestesia general ni de hiperextensión del cuello (5,6).*

**PALABRAS CLAVE:** *Divertículos esofágicos, Divertículo de Zenker, Indicaciones quirúrgicas, endoscopios flexibles, tratamiento*

## INTRODUCCIÓN

Un divertículo esofágico (DE) es una dilatación infundibuliforme, que se produce en la pared del esófago. Puede ser resultado de un evento durante la organogénesis (congénitos) o adquiridos.

Los síntomas más importantes son la disfagia y las aspiraciones de contenido digestivo al árbol bronquial. Para su diagnóstico, el tránsito baritado, suele ser suficiente.

Se clasifican en verdaderos o falsos, los primeros tienen todas las capas de la pared esofágica, los falsos no tienen todas las capas parietales (7,8).

Se pueden clasificar de acuerdo a su localización en:

- 1.-Proximal (faringo-esofágico de Zenker)
- 2.- Medio (epibronquial o parabronquial)
- 3.-Distal (epifrénico)

En este artículo haremos una revisión acerca del Divertículo de Zenker (DZ), que es el más frecuente de los divertículos esofágicos y consiste en la herniación de la mucosa y la submucosa faringoesofágicas a través de una zona muscular débil (triángulo de Killian) (Fig.1), motivo por el que se clasifica como un falso divertículo. Se considera una lesión rara (9) con una incidencia de 2/100 000 habitantes (10). Predomina en pacientes masculinos en la séptima década de la vida o mayores.

### **Tratamiento actual para el divertículo de Zenker**

La cirugía es el tratamiento de elección para los divertículos de Zenker (DZ) (11). Desde los trabajos pioneros en el siglo XIX, el tratamiento del DZ ha sufrido grandes cambios, con la introducción de los antibióticos, los avances de las técnicas quirúrgicas y el desarrollo de la cirugía endoscópica y de los diferentes métodos e instrumentos diseñados para el tratamiento peroral. Debido al fracaso inicial del tratamiento peroral, la diverticulectomía se convirtió en el tratamiento de elección durante varias décadas, hasta que se produjeron mejorías significativas para el acceso peroral. Con la introducción de las grapadoras endoscópicas, que en poco tiempo ganaron popularidad debido a su fácil manipulación, menor tiempo quirúrgico y menos complicaciones, pues la grapadora corta y sella, simultáneamente, los bordes seccionados de la pared común entre el saco diverticular y el esófago.

A pesar de la revolución de la cirugía de mínimo acceso y la introducción de técnicas innovadoras, todavía existen dudas en relación con la elección del tratamiento ideal (12).

### **Objetivos**

El objetivo de esta investigación fue comparar los resultados de los accesos endoscópico y abierto mediante la revisión de la literatura especializada

### **Material y Métodos**

Este estudio fue diseñado con la intención de definir las indicaciones y los resultados alcanzados en el tratamiento del DZ según el método utilizado: abierto o endoscópico.

Las variables estudiadas fueron: tiempo quirúrgico, estadía hospitalaria, complicaciones, persistencia de síntomas, recidivas, reoperaciones y mortalidad.

### **Criterios de selección**

Se utilizaron estudios que evaluaron los resultados quirúrgicos, endoscópicos o ambos en pacientes tratados por DZ. Los artículos se buscaron en las bases de datos Medline y Pubmed. Los términos para la búsqueda fueron: Zenker, divertículo, faringoesofáxico, cricofaríngeo, diverticulectomía, diverticulopexia, diverticulotomía, diverticulostomía. Se revisaron artículos publicados entre 2006 y 2018. Se incluyeron estudios con más de 40 casos; para evaluar los resultados a largo plazo se tomaron los artículos con seguimiento mayor de 12 meses. Se excluyeron los reportes de casos.

### **Métodos de tratamiento**

El tratamiento quirúrgico es el método definitivo para el DZ (13). Se realiza mediante dos vías de acceso: abierta (transcervical, convencional) y cerrada (endoscópica, peroral). La cirugía abierta comprende dos técnicas principales: diverticulectomía y diverticulopexia. Ambas se deben asociar a la miotomía transcervical cricofaríngea (MTCF) (14).

Para algunos, la diverticulectomía abierta con MTCF es la técnica principal (15), sobre todo en pacientes con buena expectativa de vida y bajo riesgo quirúrgico (16). La MTCF es fundamental, ya sea con técnicas convencionales o perorales, porque elimina el espasmo muscular, probablemente responsable de la disfagia (13).

La diverticulectomía sin miotomía predispone al desarrollo de fístulas (17) y recidivas tardías, resultados que enfatizan la importancia de la MTCF en el tratamiento del DZ.

### **Tratamiento preoperatorio**

La mayoría de los pacientes no requieren preparación preoperatoria. El tratamiento temprano constituye el medio más eficaz para resolver la mayoría de las deficiencias.

No obstante, es recomendable masticar adecuadamente los alimentos y tomar agua abundante los días previos a la intervención, con el fin de que el divertículo se vacíe con mayor facilidad.

### **Indicaciones y contraindicaciones del tratamiento quirúrgico**

El tratamiento del DZ es quirúrgico, independientemente del tamaño del saco.

Las indicaciones clásicas del tratamiento quirúrgico son: diverticulitis, disfagia, regurgitación, perforación y mediastinitis. La broncoaspiración es una indicación quirúrgica absoluta, aún en ausencia de síntomas esofágicos (11). Sin embargo, existen ciertas diferencias entre los especialistas. Para algunos, la sola presencia del divertículo constituye indicación quirúrgica (16) mientras que otros consideran que no es necesario el tratamiento quirúrgico para divertículos asintomáticos (18).

La heterogeneidad de los datos y la falta de protocolos estandarizados excluyen una comparación directa y significativa de las técnicas utilizadas para el tratamiento del DZ. No hay datos fidedignos que demuestren la superioridad de una técnica específica sobre las demás, por lo que la elección todavía depende de la experiencia y preferencias personales de los cirujanos (19).

## **RESULTADOS**

### **Tiempo quirúrgico**

La cirugía endoscópica tiene tiempo quirúrgico y estadía hospitalaria menores que la abierta, además de ser mejor tolerada (14,20)

### **Complicaciones**

La perforación es una complicación temida de la cirugía endoscópica, aunque también se presenta con técnicas convencionales (15). Las cifras publicadas fluctúan, para las técnicas endoscópicas y abiertas, respectivamente entre 1,4 %;3,3

%; (21) 8,6 % y el 3,2 %. (13) Asimismo, las lesiones de nervios recurrentes son mucho más frecuentes con el acceso cervical que con las técnicas perorales (21). Las complicaciones son, por lo regular, menores en los enfermos tratados por endoscopia (21,22) y evitarlas o minimizarlas es un interés común de cirujanos. Las intervenciones perorales varían entre 4 % y 8 % (23,24).

Al comparar la frecuencia de complicaciones en 630 pacientes, *Silveira y otros* (24) informaron un 7 % para el acceso peroral y un 5 % para la vía cervical. La mediastinitis y el enfisema subcutáneo fueron más frecuentes con el acceso endoscópico, mientras que las fístulas faringoesofágicas y la lesión recurrencial predominaron en la cirugía convencional (25).

Se han documentado cifras de mediastinitis para el acceso endoscópico del 1 al 2 %; (3,1), hasta 8,2 % (7). En la cirugía convencional, la mediastinitis se presenta entre un 0,3 % (3,1), y 3,2 % (7).

### **Recidivas**

Aunque los resultados pueden variar, es aceptado que el acceso endoscópico se asocia a mayor proporción de síntomas persistentes o recidiva (7,8,25).

En un estudio no se produjeron recidivas para el acceso abierto, mientras que para la cirugía endoscópica se obtuvo un muy significativo 39 % (7). Las cifras de recidiva para la cirugía peroral varían significativamente: 3,1 % (2/65) en pacientes tratados con el bisturí armónico (20,24,3); % y 22,4 % para la electrocirugía y el láser de CO<sub>2</sub> respectivamente; 0 % (láser) y 10,4 % (grapadoras) (26).

Verdonck y Morton revisaron 71 estudios (24) que mostraron una frecuencia total de recidiva para el acceso endoscópico del 18,4 % y solo del 4,2 % para la cirugía abierta. Estos resultados incluyeron tanto los fracasos tempranos de la operación (incluso el fallo de exposición) como la recurrencia.

### **Reoperaciones**

El acceso endoscópico se asocia con mayor número de persistencia o recurrencia de los síntomas y de reoperaciones (17,24).

### **Mortalidad**

La mortalidad ha disminuido significativamente. Dos revisiones sistemáticas actuales encontraron cifras de 0,9 % en cirugía convencional y de 0,4 % para la endoscópica en 71 estudios revisados (24). Al revisar 93 estudios se encontró un porcentaje de 0,6 en procedimientos abiertos y 0,2 en los tratados por vía peroral (18). Otros resultados de interés son 0 %, (25) (endoscópico) y 0,39 % (abierto) en 629 enfermos (22)

### **Estadía hospitalaria**

La cirugía endoscópica tiene una menor estadía hospitalaria que la transcervical (2,4); pero las diferencias no son muy marcadas.

### **Mejoría de los síntomas**

La cirugía convencional proporciona una mejoría sintomática superior y más duradera comparada con las técnicas endoscópicas (27). Son pocos los estudios que demuestran una ventaja clara sobre el acceso endoscópico (26).

Al estudiar los resultados y la calidad de vida de la cirugía abierta y la endoscópica se encontró que los síntomas desaparecieron entre 81% y 93% para la vía peroral y en 100 % para la cervical. En ambos grupos el índice gastrointestinal de calidad de vida fue comparable a la de voluntarios sanos (27). Por su parte, *Seth y otros* (27) informaron que una mayor proporción de pacientes sometidos a cirugía abierta tuvieron solución completa o mejoría (93%) de los síntomas, por solo 67%, ( $P=0,015$ ) de los operados por técnica endoscópica.

En general, la proporción de pacientes que expresan satisfacción por la mejoría de los síntomas es superior al 90% (9,24), independientemente del acceso utilizado.

### **DISCUSIÓN**

Las ventajas de la cirugía endoscópica sobre la abierta son: ausencia de incisión cutánea, menor tiempo quirúrgico, menos molestias posoperatorias, comienzo más rápido de la alimentación oral y menor estadía hospitalaria; así como menor probabilidad de lesión recurrencial. La disminución del tiempo quirúrgico y de la estadía hospitalaria facilita un mejor aprovechamiento de los recursos hospitalarios.

No obstante las ventajas, el acceso endoscópico no es aceptado universalmente como primera línea de tratamiento debido a:

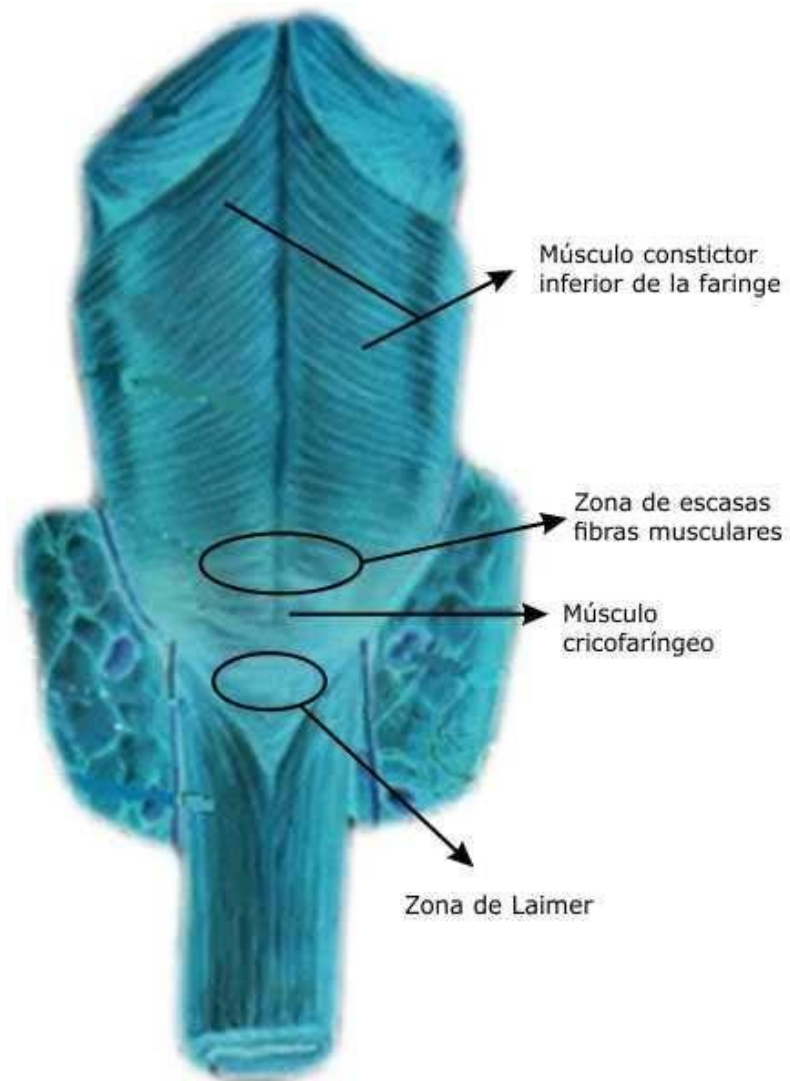
- 1) la falta de seguimientos a largo plazo
- 2) La ausencia de estudios clínicos aleatorizados
- 3) La falta de habilidades técnicas y equipo especializado
- 4) La ausencia de confianza o de entrenamiento adecuado con el acceso peroral para los cirujanos otorrinolaringólogos
- 5) El temor a carcinomas originados dentro de la bolsa no extirpada.

La deficiencia más evidente en el tratamiento del DZ es la ausencia de estudios prospectivos a largo plazo, ya que los artículos comparativos disponibles son retrospectivos y, por tanto, con los sesgos inherentes a este tipo de investigaciones, con un bajo nivel de evidencia que no permite definir cuál es el mejor método en términos de seguridad y efectividad. Por todo ello, las investigaciones son necesarias prospectivas para diseñar guías de tratamiento para el DZ.

La cirugía convencional mantiene vigencia porque la frecuencia de recidivas sintomáticas y la necesidad de reintervenciones son menores y, por supuesto, no todos los cirujanos disponen de la tecnología y el entrenamiento necesarios para el

acceso endoscópico. No obstante, los estudios actuales respaldan el tratamiento endoscópico en la mayoría de los casos.

## ANEXO



**Fig. 1.** Zonas de debilidad a nivel de la unión faringoesofágica. Las figuras elípticas muestran las dos zonas por donde protruye el divertículo de Zenker.

## BIBLIOGRAFÍA

1. Mulder CJ, den Hartog G, Robijn RJ, Thies JE. Flexible endoscopic treatment of Zenker's diverticulum: a new approach. *Endoscopy* 1995; 27: 438-42.
2. Ishioka S, Sakai P, Maluf Filho F, Melo JM. Endoscopic incision of Zenker's diverticula. *Endoscopy* 1995; 27: 433-7.
3. Wahab PJ, Mulder CJ, den Hartog G, Thies JE. Argon plasma coagulation in flexible gastrointestinal endoscopy: pilot experiences. *Endoscopy* 1997; 29: 176-81.
4. Evrard S, Le Moine O, Hassid S, Devière J. Zenker's diverticulum: a new endoscopic treatment with a soft diverticuloscope. *Gastrointest Endosc* 2003; 58: 116-20.
5. Bremmer CG, De Meester TR. Endoscopic treatment of Zenker's diverticulum. *Gastrointest Endosc* 1999; 49: 126.
6. Ferreira LE, Simmons DT, Baron TH. Zenker's diverticula: pathophysiology, clinical presentation, and flexible endoscopic management. *Dis Esophagus* 2008; 21: 1- 8.
7. Cassivi SD, Deschamps C, Nichols FC 3rd, Allend MS, Pairolero PC. Diverticula of the esophagus. *Surg Clin North Am.* 2005, Jun; 85 (3): 495-503, IX.
8. Deschamps C, Trastek UF. Esophageal diverticula. En: Shields TW, LoCicero J, Ponn RB, editors. *General Thoracic Surgery*, 5<sup>a</sup> edition. Lippincott Williams & Wilkins, Philadelphia; 2000 p. 1839-49.
9. Bizzotto A, Iacopini F, Landi R, Costamagna G. Zenker's diverticulum: exploring treatment options. *Acta Otorhinolaryngol Ital.* 2013; 33(4):219-29.
10. Lang RA, Spelsberg FW, Winter H, Jauch KW, Hatti TP. Transoral diverticulostomy with a modified Endo-Gia stapler: results after 4 years of experience. *Surg Endosc.* 2008; 22(5):1408-14.
11. Sonbare DJ. Pulsion diverticulum of the Oesophagus: More than just an OutPouch. *Indian J Surg.* 2015; 77(1):44-8.
12. Bonavina L. Surgical management of esophageal diverticula. In: Shackelford's *Surgery of the Alimentary Tract*. 7th ed. Yeo CJ, editor. Philadelphia: Elsevier, 2013: 362-374.
13. Tieu BH, Hunter JG. Management of Cricopharyngeal Dysphagia with and without Zenker's Diverticulum. *Thorac Surg Clin.* 2011; 21:511-7.
14. Shahawy S, Anisiewicz AM, Annino D and Shapiro J. A Comparative Study of Outcomes for Endoscopic diverticulotomy versus External diverticulectomy. *Otolaryngol Head Neck Surg.* 2014; 151(4):646- 51.
15. Feussner H. Zenker's diverticulum: pro operation. *Chirurg.* 2011; 82(6):484,486-9.
16. Braga de Aquino JL, Salles Chagas JF, Manzano Said MM, Nogueira Pascoal MB, Brandi-Filho LA, Rizzante Pereira DA, et al. Assessment of mechanical and manual suture in the surgical treatment of the pharyngoesophageal diverticulum. *ABCD Ar Bras Cir Dig.* 2015; 28(4):239- 42.
17. Herbella FA, Patti MG. Modern pathophysiology and treatment of esophageal diverticula. *Langenbecks Arch Surg.* 2012; 397(1):29- 35.
18. Bonavina L, Aiolfi A, Scolari F, Bona D, Lovece A, Asti E. Longterm outcome and quality of life after transoral stapling for Zenker diverticulum. *World J Gastroenterol.* 2015; 21:1167-72.
19. Leibowitz JM, Fundakowski CE, Abouyared. Surgical techniques for Zenker's diverticulum: a comparative analysis. *Otolaryngol Head Neck Surg.* 2014; 151(1):52-58.



20. Yuan Y, Zhao YF, Hu Y, Chen LQ. Surgical treatment of Zenker's diverticulum. *Dig Surg.* 2013; 30(3):207-18.
21. Scher RL. Zenker Diverticulum and Clinical Controversies in Otolaryngology. Which surgical Approach is Superior. *JAMA Otolaryngology-Head & Neck Surgery.* 2016; 142(4):403-4.
22. Wilken R, Whited C, Scher RL. Endoscopic staple diverticulostomy for Zenker's diverticulum: review of experience in 337 cases. *Ann Otol Rhinol Laryngol.* 2015; 124(1):21-9.
23. Silveira ML, Vilhordo DW, Krueh CD. Zenker diverticulum: surgical versus endoscopic treatment. *Rev Col Bras Cir.* 2011; 38(5):343-8.
24. Verdonck J, Morton RP. Systematic review on treatment of Zenker' diverticulum. *Eur Arch Otorhinolaryngol.* 2015; 272(11):3095-3107.
25. Kos MP, David EF, Mahieu HF. Endoscopic carbon dioxide laser Zenker' diverticulotomy revisited. *Ann Otorhinolaryngology* 2009; 118(7):512-8.
26. Johnson ChM, Postma GN. Zenker Diverticulum-Which Surgical Approach is Superior? *JAMA Otolaryngology-Head & Neck Surgery.* 2016; 142(4):401-3.
27. Seth R, Rajasekaran K, Lee WT, Lorenz RR, Wood BG, Kominsky A, et al. Patient reported outcomes in endoscopic and open transcervical treatment for Zenker's diverticulum. *Laryngoscope.* 2014; 124(1):119.